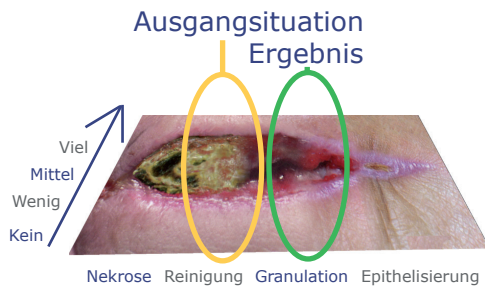


Anwendungsbeobachtung

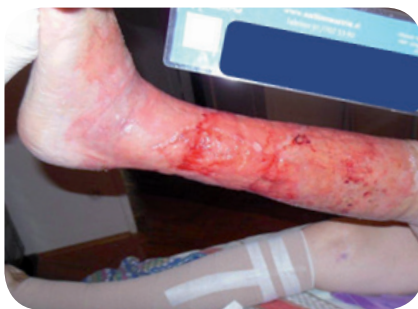Ulkus Cruris Venosum



Patientin: 75 Jahre alt, weiblich

Lokalisation: Unterschenkel, links außen

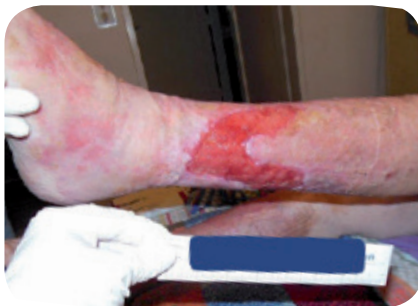Diagnose: Ulkus Cruris Venosum



18. März

Fall: Die 75 jährige Patientin hatte am linken Unterschenkel außen ein Ulkus Cruris Venosum. Als Kausaltherapie entschied man sich für Kurzzugbandagen und eine Entwässerungstherapie. Allerdings wurde die Wunde größer und der Verbandswechsel war von starken Blutungen und Schmerzen begleitet. Die Behandlung der Wunde mit Zellstoffauflagen wurde aufgrund der negativen Entwicklung auf Cutimed® Sorbion® Comfort umgestellt.

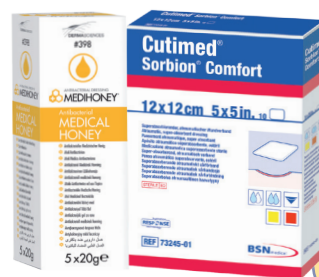Wund situation: Die Wunde befand sich in der Reinigungsphase, war teils belegt und hatte einen leichten Geruch. Die Wundumgebung wies starke Mazerationen auf.



27. Mai

Therapie: Die bereits angewandte Kausaltherapie wurde beibehalten. Die Reinigung erfolgte mittels Octenisept, danach wurde Medihoney® antibakterieller medizinischer Honig für 14 Tage auf die Primärauflage, dem Cutimed® Sorbion® Comfort appliziert, um mehr Sicherheit bei der noch schwankenden Exsudatmenge zu gewährleisten. Ab der Granulationsphase wurde Cutimed® Sorbion® Comfort als alleinige primäre Wundauflage angewendet.

Ergebnis: Nach 2,5 Monaten konnte eine deutliche Reduktion der Wundgröße sowie der Beläge festgestellt werden. Die Wunde exsudierte schwächer, die Blutungen wurden gestoppt und die Patientin empfand geringeren Schmerz. Die Keimbeseidlung reduzierte sich und der Geruch war beseitigt. Es bildete sich neues Epithel- und Granulationsgewebe.



Produktübersicht

- Medihoney® antibakterieller medizinischer Honig
- Cutimed® Sorbion® Comfort